

Efek Protektif Pemberian Kombinasi Zinc dan Tomat (*Solanum Lycopersicum L*) terhadap Histologi Hepar Tikus Putih (*Rattus Norvegicus*) Galur *Sprague Dawley* Akibat Stres yang Terpapar Gelombang Elektromagnetik Ponsel

Soraya Rahmanisa¹, Neza Ukhalima Hafiah Sudrajat¹

¹Fakultas Kedokteran, Universitas Lampung

Abstrak

Paparan radiasi gelombang elektromagnetik ponsel dapat menyebabkan stres oksidatif yang akan menimbulkan kerusakan sel hepar. Zinc dan tomat memiliki khasiat sebagai antioksidan. Penelitian ini bertujuan untuk mengetahui efek protektif kombinasi zinc dan tomat terhadap gambaran histologi hepar tikus putih (*Rattus norvegicus*) galur *Sprague dawley* akibat stres yang terpapar gelombang elektromagnetik ponsel. Penelitian eksperimental dengan menggunakan 25 ekor tikus yang dibagi menjadi 5 kelompok. Kelompok kontrol 1 (K1) hanya diberi makan dan minum, kelompok kontrol 2 (K2) diinduksi paparan ponsel, kelompok perlakuan (P1), (P2), (P3) diberikan kombinasi zinc dan tomat dengan dosis (P1): tomat 1,85g dan zinc 0,54mg; (P2): tomat 3,7g dan zinc 0,27mg; (P3): tomat 7,4g dan zinc 0,135mg; dan diinduksi paparan ponsel 2 jam/hari selama 35 hari. Rerata kerusakan sel hepatosit yang mengalami degenerasi bengkak keruh pada K1=0,4; K2=3,36; P1=1,2; P2=1,52; P3=1,8. Data diuji dengan uji *One Way ANOVA* dan didapatkan hasil $p=0,006$ ($p<0,05$). Selanjutnya, dengan uji *Post Hoc* didapatkan p antara K1 vs K2= 0,003; K2 vs P1= 0,049; K2 vs P2= 0,140; K2 VS P3= 0,336. Pemberian kombinasi zinc dan tomat dapat memperbaiki gambaran histologi hepar tikus putih pada kelompok P1.

Kata kunci: gelombang elektromagnetik, hepar, tomat, zinc

The Protective Effect of The Combination of Zinc and Tomatoes (*Solanum Lycopersicum L*) Against Liver Histology of White Rats (*Rattus Norvegicus*) *Sprague Dawley* Strain Because of Stress that is Caused by Electromagnetic Handphone Waves's Exposure

Abstract

Exposure of mobile phone electromagnetic waves can cause oxidative stress that will lead to damage of cells hepar. Zinc and tomato have efficacy as antioxidant. This experiment is aimed to acknowledge the protective effect of the combination of zinc and tomato against liver histology of white rats *Sprague dawley* strain because of stress that is caused by electromagnetic handphone wave's exposure. This research is experimental that is using 25 rats which divided into 5 group. Control group 1 (K1) is only given eat and drink, control group 2 (K2) is induced by exposure to mobile phone, control group (P1), (P2), (P3) is given combination zinc and tomatoes with dose (P1): tomatoes 1,85g and zinc 0,54mg; (P2): tomatoes 3,7g and zinc 0,27mg; (P3): tomatoes 7,4g and zinc 0,135mg; and induced by exposure to mobile phone 2 hour/day during 35 days. The average of hepatocyte damage that who degenerate cloudy swelling in K1=0,4; K2=3,36; P1=1,2; P2=1,52; P3=1,8. Data is tasted by test *one way ANOVA* and the result are $p=0,006$ ($p<0,05$). Then, with *Post Hoc* test obtained p K1 vs K2= 0,003; K2 vs P1= 0,049; K2 vs P2= 0,140; K2 VS P3= 0,336. The combination zinc and tomato can repair liver histology of white rats on P1.

Keywords: electromagnetic waves, hepar, tomatoes, zinc

Korespondensi: Soraya Rahmanisa, alamat: Jl. Soemantri Brodjonegoro No. 1, No. HP: 081328573130, e-mail: sorayahmanisa1204@gmail.com

Pendahuluan

Stres merupakan suatu permasalahan yang sering terjadi di kehidupan sehari-hari¹. Banyak hal yang dapat menyebabkan stres, salah satunya adalah gelombang elektromagnetik ponsel. Penggunaan ponsel yang semakin tinggi membuat para pengguna harus lebih mencermati efek samping terhadap kesehatan tubuh. Efek samping yang dikhawatirkan oleh para pengguna adalah adanya paparan radiasi gelombang

elektromagnetik ponsel yang digunakan sebagai media transfer data.²

Paparan radiasi gelombang elektromagnetik ponsel menyebabkan stres oksidatif karena terjadinya perubahan keseimbangan kadar radikal bebas. Stres oksidatif akan merusak sel dan komponennya sehingga terjadi gangguan fungsi sel atau kerusakan sel pada organ tubuh, salah satunya adalah hepar.^{3,4}

Pada penelitian Meo *et al.* (2010)⁵, pemaparan gelombang elektromagnetik selama 30 menit yang dilakukan setiap hari dalam waktu 3 bulan didapatkan perubahan morfologi dari hepatosit berupa gambaran inflamasi. Penelitian Li *et al.* (2015)⁶, tikus yang terpapar gelombang elektromagnetik selama 10 minggu memperlihatkan peningkatan *Alanine Aminotransferase* (ALT) dan *Aspartate Aminotransferase* (AST) pada serum hepar dan lien serta 3 peningkatan hasil *Malondialdehyde* (MDA).

Berbagai usaha dilakukan untuk meningkatkan pertahanan tubuh terutama organ hepar terhadap kondisi stres oksidatif. Stres oksidatif akan meningkatkan produksi *Reactive Oxygen Species* (ROS) seperti MDA dan menurunkan aktivitas *Superoksida Dismutase* (SOD), *Catalase* (CAT), dan *Gluthathion Peroksidase* (GPx).^{2,7}

Stres oksidatif dapat dicegah maupun dikurangi dengan asupan antioksidan yang cukup ke dalam tubuh. Antioksidan merupakan agen protektif yang menonaktifkan ROS sehingga secara signifikan dapat mencegah kerusakan oksidatif. Antioksidan secara alami berada dalam sel manusia (endogen), diantaranya adalah SOD, CAT, dan GPx.⁸

Selain antioksidan endogen, terdapat antioksidan eksogen yang berasal dari makanan sehari-hari yang berguna untuk mengurangi stres oksidatif, seperti vitamin-vitamin (vitamin C, vitamin E, β -karoten) dan senyawa fitokimia (karotenoid, isoflavin, saponin, polifenol). Kecenderungan masyarakat saat ini adalah memilih untuk mengkonsumsi bahan-bahan alami seperti buah dan sayur yang banyak mengandung vitamin A, C, dan E sebagai antioksidan.^{8,9}

Tomat merupakan salah satu bahan alami yang berfungsi sebagai antioksidan. Tomat mengandung vitamin C, Vitamin E, provitamin A karoten, zinc, zat besi, kalsium, dan komponen *phenolic flavonoids* dan *phenolic acids*. Kandungan utama tomat adalah likopen. Likopen termasuk senyawa karotenoid yang memberikan warna merah pada tomat. Kerja likopen sebagai antioksidan dipengaruhi oleh konsentrasi, bioavailabilitas, dan interaksi dengan antioksidan lain.^{8,9}

Selain tomat, antioksidan lain adalah zinc. Zinc merupakan salah satu mineral mikro yang berfungsi sebagai antioksidan yang melindungi tubuh dari serangan radikal bebas sehingga dapat mencegah kerusakan oksidatif. Zinc dibutuhkan oleh setiap sel, jaringan, dan organ. Zinc berpengaruh terhadap perbaikan sel dan penyembuhan luka.¹⁰

Pada penelitian sebelumnya menunjukkan bahwa likopen pada tomat sebagai antioksidan memiliki kemampuan menghentikan kerusakan oksidatif dan meningkatkan status antioksidan.⁸ Tetapi, belum ada penelitian dengan menggunakan kombinasi zinc dan tomat. Demikian penulis tertarik untuk meneliti apakah terdapat efek protektif pemberian kombinasi zinc dan tomat (*Solanum lycopersicum L*) terhadap perubahan histologi hepar tikus putih (*Rattus norvegicus*) galur *Sprague dawley* akibat stres yang terpapar gelombang elektromagnetik ponsel.

Metode

Penelitian ini dilaksanakan pada bulan Agustus-Desember 2016 dan pada beberapa tempat, yaitu *Animal House* dan Laboratorium Patologi Anatomi Fakultas Kedokteran Universitas Lampung, serta Balai Veteriner Lampung.

Bahan utama yang digunakan pada penelitian ini adalah tomat (*Solanum lycopersicum L*) yang direbus, zinc dan tikus putih jantan (*Rattus norvegicus*) galur *Sprague dawley* berumur 2,5-3 bulan dengan berat badan 200-350 gram yang diperoleh dari Palembang Tikus *Centre* (PTC). Alat yang digunakan adalah peralatan pemeliharaan tikus, timbangan neraca, ponsel, dan peralatan pembedahan serta pemeriksaan preparat.

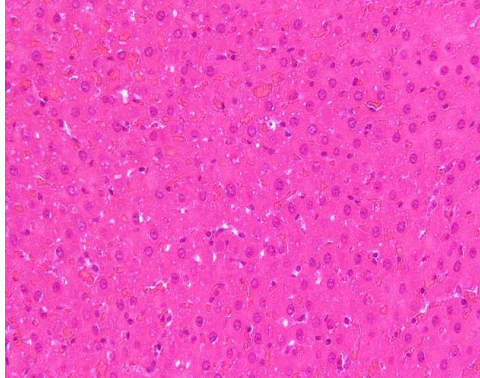
Penelitian ini merupakan penelitian eksperimental dengan metode *Post Test Only Control Group Design*. Penelitian disusun dengan metode rancangan acak lengkap dengan 5 kelompok dan lima ulangan. Kelompok kontrol 1 (K1) hanya diberi makan dan minum, kelompok kontrol 2 (K2) diinduksi paparan ponsel, kelompok perlakuan (P1), (P2), (P3) diberikan kombinasi zinc dan tomat dengan dosis (P1): tomat 1,85g dan zinc 0,54mg; (P2): tomat 3,7g dan zinc 0,27mg; (P3): tomat 7,4g dan zinc 0,135mg; dan

diinduksi paparan ponsel 2 jam/hari selama 35 hari. Selanjutnya tikus dibedah dan diperoleh hepar tikus untuk dilakukan pemeriksaan histologis setelah dibuat preparat.

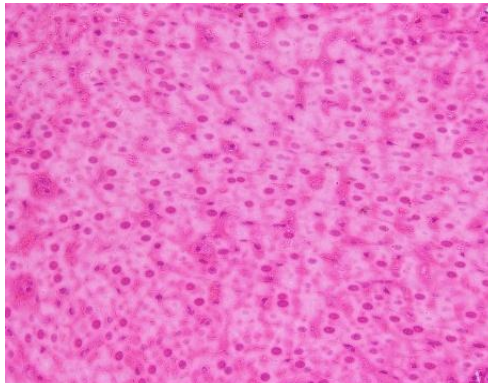
Hasil

Gambaran Histologi hepar tikus (*Rattus novergicus*) yang diamati adalah ada tidaknya degenerasi bengkak keruh pada sel hepatosit dan dinyatakan dalam skala ordinal. Tingkat 0 artinya tidak terdapat degenerasi bengkak

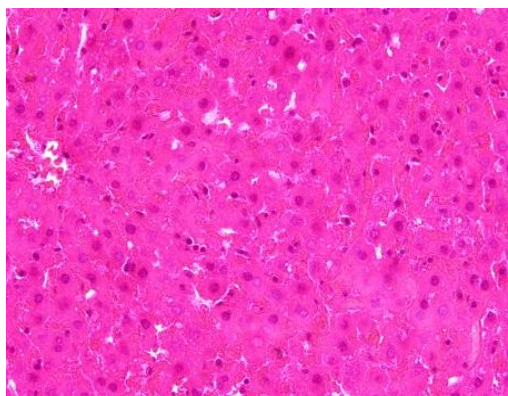
keruh. Tingkat 1 artinya terdapat <20% degenerasi bengkak keruh; tingkat 2 artinya terdapat 20-50% degenerasi bengkak keruh; tingkat 3 artinya terdapat 51-80% degenerasi bengkak keruh; tingkat 4 artinya terdapat >80% degenerasi bengkak keruh. Pengamatan dilakukan menggunakan mikroskop cahaya dengan perbesaran 400 kali dalam 5 lapang pandang. Hasil gambaran histologi hepar tikus (*Rattus norvegicus*) pada masing-masing kelompok dapat dilihat pada gambar 1-5.



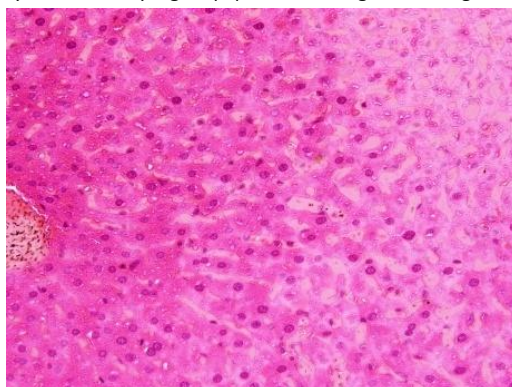
Gambar 1. Gambaran histologi hepar Tikus putih (*Rattus novergicus*) pada (K1) perbesaran 400x.



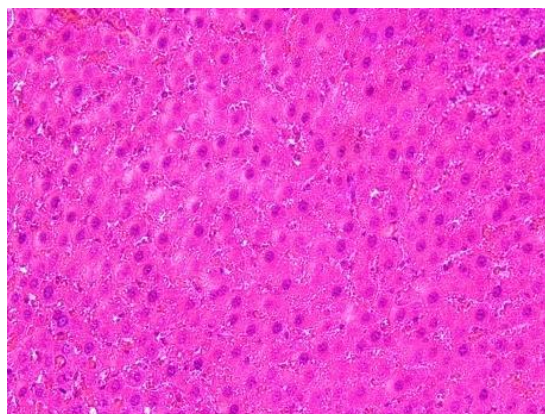
Gambar 2. Gambaran histologi hepar tikus putih (*Rattus novergicus*) pada kelompok K2 perbesaran 400x.



Gambar 3. Gambaran histologi hepar tikus putih (*Rattus novergicus*) pada kelompok P1 dengan perbesaran 400x.



Gambar 4. Gambaran histologi hepar tikus putih (*Rattus norvegicus*) pada kelompok P2 perbesaran 400x.



Gambar 5. Gambaran histologi hepar tikus putih (*Rattus norvegicus*) pada kelompok P3, perbesaran 400x.

Pembahasan

Kelompok K1 memiliki gambaran sel hepatosit normal dengan hanya terjadi kerusakan sebesar 0,4 (<20%), hal ini dikarenakan kelompok K1 hanya diberi makan dan minum secara *ad libitum* dan tidak mengandung oksidan sehingga tidak terjadi stres oksidatif. Beberapa sel yang mengalami kerusakan terjadi akibat paparan gelombang elektromagnetik ponsel terhadap kelompok perlakuan dilakukan di dalam satu ruangan dengan jarak 2 meter dari kelompok K1. Kelompok K2 yang diberi paparan gelombang elektromagnetik ponsel mengalami kerusakan sel hepatosit sebesar 3,36 (50%-100%). Pada uji analisis *Post Hoc* didapatkan nilai $p < 0,05$, artinya terdapat perbedaan yang bermakna antara kelompok K1 dan K2 sehingga paparan gelombang elektromagnetik ponsel dapat mengakibatkan kerusakan sel hepatosit.

Penelitian ini sejalan dengan Elbaz,¹¹ yang dilakukan dengan memaparkan gelombang elektromagnetik dengan frekuensi 50 Hz selama 21 hari secara terus menerus yang menunjukkan gambaran steatosis berat, degenerasi difus, dan nekrosis pada hepatosit,

serta proliferasi jaringan fibrosa dengan infiltrasi sel inflamasi dalam area porta. Paparan secara terus-menerus menyebabkan paparan terakumulasi menjadi tinggi sehingga terjadi kerusakan hepatosit yang berat.

Pada penelitian Topal,¹² yang dilakukan paparan gelombang elektromagnetik dengan frekuensi 900 MHz setiap 1 jam/hari pada waktu yang sama di hari kehamilan 13-21 hari menunjukkan gambaran nekrosis, perbesaran retikulum endoplasma, sitoplasma, dan vakuola mitokondria pada hepatosit. Terpapar gelombang elektromagnetik frekuensi yang tinggi pada saat periode prenatal dapat mengakibatkan stres oksidatif sehingga menyebabkan kerusakan hepatosit.

Pada kelompok P1 yang dipaparkan gelombang elektromagnetik ponsel dan diberikan kombinasi tomat 1,85 g dan zinc 0,54 mg, memiliki nilai rerata kerusakan 1,2 (20%-50%). Pada uji *Post Hoc* didapatkan perbedaan yang bermakna dengan kelompok K2. Artinya pemberian kombinasi tomat dan zinc dengan dosis 1 terhadap kelompok P1 mengalami perbaikan gambaran histologi.

Perbaikan gambaran histologi ini sejalan dengan penelitian Tappi, Lintong, dan Loho (2013),¹³ yang menunjukkan adanya perbaikan gambaran histologi tikus yang diinduksi Karbon Tetraklorida (CCl₄) dengan pemberian jus tomat. Perbaikan ini terjadi karena tomat mempunyai kandungan likopen dalam jumlah yang cukup sehingga dapat mencegah kerusakan jaringan lebih lanjut akibat efek toksik dari radikal bebas.

Pada penelitian Zore,¹⁴ yang melihat peningkatan status antioksidan dan kadar zinc pada *Alcoholic Liver Disease* menunjukkan bahwa penurunan kadar zinc berhubungan dengan peningkatan stres oksidatif dan tingkat keparahan lesi pada hepar. Zinc merupakan antioksidan yang dapat menurunkan biomarker stres oksidatif dan sitokin inflamasi sehingga sangat efektif dalam menurunkan ROS.¹⁵

Pada kelompok P2 dan P3 menunjukkan hasil gambaran histologi hepar tidak mengalami perbaikan setelah adanya pemberian zinc dan tomat. Kelompok P2 yang diberikan kombinasi tomat 3,7 g dan zinc 0,27 mg memiliki nilai rerata kerusakan 1,52 (20%-50%). Sedangkan, kelompok P3 yang diberikan kombinasi tomat 7,4 g dan zinc 0,135 mg memiliki nilai rerata kerusakan 1,8 (20%-50%). Pada uji analisis *Post Hoc*, kelompok P2 dan P3 tidak memiliki perbedaan yang bermakna dengan kelompok K2.

Hal ini dapat terjadi karena dosis yang diberikan dibedakan antara kelompok P1, P2, dan P3. Berdasarkan penelitian Sulistyowati,⁸ pemberian dosis likopen 0,36 mg sudah dapat meningkatkan status antioksidan sehingga dapat mempengaruhi kemampuan antioksidan. Sedangkan, berdasarkan penelitian Rahadar,¹⁶ dosis rekomendasi zinc 15 mg pada manusia dan dikonfersikan ke tikus menjadi 0,27 mg sudah menunjukkan perbaikan status antioksidan. Oleh karena itu, peneliti menggunakan acuan dosis tersebut sebagai dosis efektif.

Pada penelitian ini kelompok perlakuan yang menggunakan dosis tersebut adalah kelompok P2, namun hasilnya tidak bermakna. Sama seperti kelompok P2, dosis pada kelompok P3 juga tidak bermakna dengan dosis tomat dinaikkan dua kali lipat dan dosis zinc diturunkan setengah dari dosis efektif. Namun, pada kelompok P1 dengan dosis

tomat menjadi setengah dan dosis zinc dinaikkan dua kali lipat dari dosis efektif menunjukkan hasil yang bermakna pada uji statistik.

Berdasarkan hasil penelitian ini, menunjukkan bahwa dengan dosis zinc 0,54 mg dan dosis tomat 1,85 g dapat menimbulkan efek antioksidan. Sedangkan, dengan dosis kelompok P2 dan P3 tidak menimbulkan efek antioksidan yang dapat memperbaiki kerusakan histologi hepar yang terjadi akibat paparan gelombang elektromagnetik ponsel. Hal tersebut dikarenakan adanya faktor yang mempengaruhi kerja antioksidan tomat dan zinc.

Pada penelitian Winarsi,¹⁷ menyatakan bahwa suplementasi zinc mampu menginduksi sel limfosit sehingga terjadi peningkatan aktivitas enzim *Superoksida Dismutase* (SOD), aktivitas enzim SOD sangat bergantung terhadap status zinc. Enzim SOD berperan penting dalam sistem pertahanan terhadap serangan stres oksidatif. Peningkatan SOD juga dapat meningkat karena likopen pada tomat yaitu dengan menghambat reaksi oksidasi.

Tomat merupakan produsen likopen terbaik dengan kandungan likopen 3,1-7,7 mg/100 g. Tomat mengandung komponen nutrisi yang kaya akan vitamin dan mineral. Dalam satu buah tomat segar ukuran sedang (100 g) mengandung 30 kalori, 40 mg vitamin C, 1500 SI vitamin A, 60 µg tiamin (vitamin B), 0,5 mg zat besi (Fe) dan kalsium.¹⁸

Kandungan zat besi atau Fe pada tomat diduga menjadi faktor kurang berefeknya kombinasi antara zinc dan tomat sebagai antioksidan. Asupan zinc dalam jumlah tertentu akan bersifat kompetitif terhadap zat besi. Suplementasi zinc diduga berinteraksi negatif terhadap absorpsi zat besi, sehingga menekan status Fe.¹⁷

Zinc diabsorpsi oleh usus melalui mekanisme *Divalent Metal Transporter-1* (DMT-1) yang juga merupakan transporter zat besi dan mineral lain dalam usus. Adanya kesamaan transporter antara zinc dan zat besi mengakibatkan absorpsinya saling mempengaruhi satu sama lain. Hasil penelitian menunjukkan bahwa mengonsumsi zat besi dalam takaran yang tinggi dapat mengganggu penyerapan zinc, karena transferin yang

tersedia untuk zinc berkurang. Hasil kajian dari 29 penelitian suplementasi zat besi dan zinc dengan perbandingan 1:1, 2:1, 3:1, 5:1, 10:1, yang diminum bersama dengan media air akan memberikan efek penurunan penyerapan zinc karena harus berkompetisi pada jalur penyerapan yang sama. Namun, bila bersama dengan makanan, zinc akan diserap melalui jalur alternatif lain dengan bantuan ligan yang terbentuk selama pencernaan protein.¹⁹

Simpulan

Terdapat pengaruh paparan elektromagnetik ponsel terhadap gambaran histologi hepar tikus putih (*Rattus norvegicus L*) galur *Sprague dawley* dan terdapat efek protektif pemberian kombinasi zinc dan tomat (*Solanum lycopersicum L*) terhadap gambaran histologi hepar tikus putih (*Rattus norvegicus*) galur *Sprague dawley* yang terpapar gelombang elektromagnetik ponsel pada dosis zinc 0,54 mg dan tomat 1,85 g.

Daftar Pustaka

1. Rahmat H. Kecenderungan kepribadian peserta didik berdasarkan tingkat gejala stres. Jakarta: Universitas Pendidikan Indonesia. 2013.
2. Victorya RM. Effects of handphone's electromagnetic wave exposure on seminiferous tubules. *Jurnal majority*. 2015;4(3):96–100.
3. Putri IN. Pengaruh paparan gelombang elektromagnetik terhadap kadar kolesterol total dan trigliserida serum effect of electromagnetic field Exposure on total cholesterol and triglyceride levels of plasma. *Jurnal Majority*. 2015; 4(7):135–42.
4. Jawi IM, Suprpta DN, Arcana IN, Indrayani AW, Subawa AAN. Efek antioksidan ekstrak air umbi ubi jalar ungu (*Ipomoea batatas L*) terhadap darah dan berbagai organ pada mencit yang diberikan beban aktivitas fisik maksimal. 2008.
5. Meo SA, Arif M, Rashied S, Husain S, Khan MM, Al Masri AA, Al-Drees AM. Morphological changes induced by mobile phone radiation in liver and pancreas in Wistar albino rats. *European Journal of Anatomy*. 2010;14(3):105–9.
6. Li B, Li W, Li J, Zhao J, Qu Z, Lin C, et al. Effect of long-term pulsed electromagnetic field exposure on hepatic and immunologic functions of rats. *Wien Klin Wochenschr*. 2015; 17(18):1–4.
7. Onyema OO, Farombi EO. Monosodium glutamate-induced oxidative damage and genotoxicity in the rat: modulatory role of vitamin C, vitamin E, and quercetin. *Human Experiment Toxicol*. 2006; 25(5):251-9.
8. Sulistyowati Y. Pengaruh pemberian likopen terhadap status antioksidan (vitamin C, vitamin E, dan glutathion peroksidase) tikus (*Rattus norvegicus* galur *Sprague dawley*) hiperkolesterolemik [tesis]. Semarang: Universitas Diponegoro. 2006.
9. Handaru M, Sri N, Sрни I. Pemberian jus tomat (*Solanum lycopersicum L*) per oral dapat menurunkan jumlah sel epitel bronkhus utama tikus putih yang dipapar asap rokok sub kronik. *Jurnal Kedokteran Brawijaya*. 2010; 26(1):32-6.
10. Widhyari SD. Peran dan dampak defisiensi zinc (Zn) terhadap sistem tanggap kebal. *Wartazoa*. 2012; 22(3):141–8.
11. Elbaz A, Ghomini WA, Exposure Effects of 50 Hz, 1 Gauss Magnetic Field on the Histoarchitecture changes of Liver, Testis and Kidney of Mature Male Albino Rats. *Journal of Cytology & Histology*. 2015; 6(4):1–6.
12. Toppal Z, Hanci H, Mercantepe T, Eron HS, Keles ON, Kaya H, et al. the effect of prenatal long-duration exposure to 900 MHz. electromagnetic field on the 21-days-old newborn male rat liver. *Turkish Journal of Medical Sciences*. 2015;1: 1-7.
13. Tappi ES, Lintong Poppy, Loho LL. Gambaran histopatologi hati tikus wistar yang diberikan jus tomat (*Solanum lycopersicum*) paska kerusakan hati wistar yang diinduksi karbon tetraklorida (CCl4). *Jurnal e-Biomedik*. 2013; 1(3).
14. Zore JN, Lokapure S, Dhume CY, Mundkur D. Antioxidant status and zinc level in alcoholic liver disease. *Internasional Journal of Pharmacy and Biological Science*. 2014; 5(3):393-9.
15. Prasad AS. Zinc is an antioxidant and anti-inflammatory agent: its role in human

- health. *Frontiers in Nutrition*. 2014; 1(14):1-10
16. Rahadar MG. Pengaruh zinc pada kadar neutrofil sputum penderita PPOK eksaserbasi [skripsi]. Surakarta: Universitas Sebelas Maret. 2016.
 17. Winarsi H, Muchtadi D, Zakaria FR, Purwanto A. Efek suplementasi zn terhadap status imun wanita premenopause yang diintervensi dengan minuman berisoflavan. 2005.; 82-6.
 18. Dewanti T, Rukmi WD, Nurcholis M, Maligan JM. Aneka produk olahan tomat dan cabe. Malang: Universitas Brawijaya. 2010.
 19. Ridwan E. Kajian interaksi zat besi dengan zat gizi mikro lain dalam suplementasi (interview of interactions between iron and other micronutrients in supplementation). *Panel Gizi Makan*. 2012;35(1):49-54.