



## Hernia Nukleus Pulposus Servikalis

<sup>1</sup>Maradewi Maksum, <sup>2</sup>Fitriyani, <sup>1</sup>Rizki Hanriko, <sup>2</sup>Edi Marudut

<sup>1</sup>Fakultas Kedokteran, Universitas Lampung

<sup>2</sup>Bagian Syaraf, Rumah Sakit Abdoel Moeloek Lampung

### Abstrak

Myelopati cervical adalah suatu kondisi yang disebabkan karena penyempitan pada canalis spinalis yang dapat menyebabkan disfungsi medulla spinalis, sementara radikulopati adalah suatu keadaan yang berhubungan dengan gangguan fungsi dan struktur radiks akibat proses patologis yang dapat mengenai satu atau lebih radiks saraf dengan pola gangguan yang bersifat dermatomal. Baik myelopati dan radikulopati bisa disebabkan karena hernia nukleus pulposus. Dilaporkan pasien laki-laki, usia 34 tahun datang Rumah Sakit Provinsi dr. H. Abdul Moeloek dengan keluhan lemah pada kedua lengan dan tungkai yang diperberat apabila pasien batuk atau mengejan, pasien tidak bisa berjalan dan selalu terjatuh apabila mencoba berjalan. Pada pemeriksaan fisik didapatkan kesadaran composmentis dan tampak sakit sedang, didapatkan hypesthesia setinggi servikal 4. Pasien diberikan terapi konservatif dan *Nonsteroidal Anti-Inflammatory Drug* (NSAID) dengan Natrium diclofenac dengan dosis 100 mg per hari.

**Kata kunci:** hernia nukleus pulposus, mielopati, radikulopati, servikal

## Cervical Herniated Nucleus Pulposus

### Abstract

Myelopathy is a condition caused by narrowing of the spinal canal leading to cord dysfunction, meanwhile radiculopathy is a condition that associated with radicular dysfunction based on its dermatome. Both myelopathy and radiculopathy are causing herniated nucleus pulposus. A 34 years old man came to Provincial Hospital dr. H. Abdul Moeloek with weakness on his extremities which is aggravated by coughing and straining at stool, and then patient had difficulty in walking until patient could not walk. Physical examination found a fully conscious and looked ill being state, and hypesthesia in cervical 4. Patients in this case given Nonsteroidal Anti-Inflammatory Drug (NSAID) with natrium diclofenac 100 mg per day.

**Keywords:** cervical, herniated nucleous pulposus, myelopathy, radiculopathy

Korespondensi: Maradewi Maksum, S.Ked, alamat Jl. Mimosa XII blok O/7 Buncit Indah Jakarta Selatan, HP 082178043696, e-mail maradewimaksum@gmail.com

### Pendahuluan

Mielopati merupakan suatu kondisi patologis yang menyebabkan disfungsi atau gangguan pada medulla spinalis. Penyebab mielopati bermacam-macam, yaitu trauma, penyakit vaskular, infeksi, peradangan, atau proses autoimun dapat mempengaruhi medulla spinalis, namun penyebab yang paling sering adalah karena adanya stenosis kongenital atau degeneratif karena adanya spondylosis. Sebanyak 90% pasien dengan rheumatoid arthritis biasanya memiliki kelainan pada bagian servikal dan 11-58% diantaranya memiliki kelainan neurologis.<sup>1</sup> Karena memiliki ruangan yang kecil, kerusakan pada medulla spinalis biasanya memiliki efek yang luas sehingga bisa menimbulkan quadriplegia, paraplegia, dan beberapa defisit sensoris.<sup>1</sup>

Mielopati pada servikal lebih banyak terjadi pada pria dibandingkan dengan wanita. Secara radiologis, biasanya mielopati servikal

muncul pada pria di usia dekade ketiga sebanyak 13% dan 100% di usia 70 tahun ke atas. Pada wanita, mielopati muncul sebanyak 5% di dekade keempat dan 96% di atas usia 70 tahun.<sup>1,2</sup>

Radikulopati adalah suatu keadaan yang berhubungan dengan gangguan fungsi dan struktur radiks akibat proses patologis yang dapat mengenai satu atau lebih radiks saraf dengan pola gangguan yang bersifat dermatomal. Salah satu penyebab radikulopati adalah hernia nukleus pulposus (HNP).<sup>3</sup>

Herniasi pada diskus servikal merupakan suatu kondisi yang jarang disebabkan karena trauma yang hanya sekali saja. Herniasi diskus servikalis merupakan suatu kelainan yang bersifat progresif, salah satunya adalah karena adanya trauma fleksi yang berkepanjangan.<sup>4,5</sup>

HNP dapat dilihat dengan *Magnetic Resonance Imaging* (MRI) di 10% individu yang



asimtomatis yang lebih muda dari 40 tahun dan 5% dari mereka yang lebih tua dari 40 tahun. HNP paling sering terjadi pada pria dewasa, dengan insiden puncak padadekadeke-4 dan ke-5. HNP lebih banyak terjadi pada individu dengan pekerjaan membungkuk dan mengangkat.

Minimnya pengetahuan tentang HNP mengakibatkan pengidap terlambat berobat sehingga penyakit bisa berlangsung semakin berat. Oleh karena itu penulis melaporkan kasus mieloradikulopati yang terjadi di Rumah Sakit Abdul Moeloek.

### KASUS

Pasien pria, usia 34 tahun datang dengan keluhan lemah pada kedua lengan dan tungkai sejak dua minggu sebelum masuk rumah sakit (SMRS). Dua minggu sebelumnya, pasien hanya mengeluhkan lemah pada lengan dan tungkai kiri saja, mulai dari bahu belakang hingga ujung jari tangan dan juga ujung kaki. Satu minggu kemudian keluhan yang sama terjadi juga pada lengan dan tungkai kanan, sehingga pasien merasa sulit untuk beraktivitas. Selain itu, pasien merasakan mulai dari leher belakang hingga kedua lengan dan tungkainya terasa nyeri dan kesemutan, terutama bila pasien menekuk lehernya ke belakang. Keluhan juga semakin berat apabila pasien batuk atau mengejan.

Kurang lebih 1 hari SMRS, pasien mengeluh keluhan semakin bertambah dan  $\pm 3$  jam SMRS, pasien tidak bisa berjalan dan selalu terjatuh apabila mencoba berjalan. Satu minggu SMRS pasien sudah berobat di poliklinik namun keluhan belum juga membaik. Riwayat trauma disangkal, riwayat hipertensi disangkal, riwayat diabetes mellitus disangkal. Pasien tinggal bersama anaknya. Pasien tinggal di daerah yang padat penduduk. Pasien merupakan seorang kuli bangunan yang bekerja mengangkat beban hingga 50 kg setiap hari selama delapan tahun.

Pada pemeriksaan fisik didapatkan kesadaran kompos mentis, tekanan darah 120/80 mmHg, nadi 80x/menit, suhu 36,5<sup>0</sup>C dan laju pernapasan 20x/menit. Status generalis didapatkan kepala, leher, thorax dan abdomen dalam batas normal.

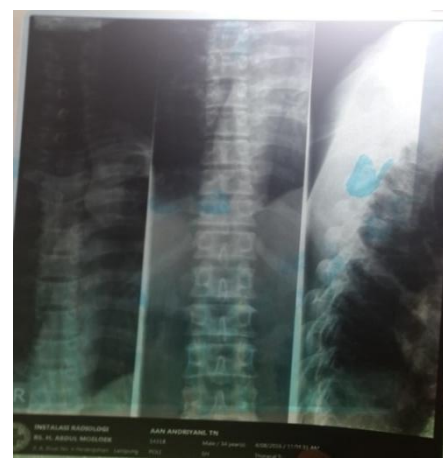Pada status neurologis didapatkan tidak ada kelainan pada nervus kranialis. Pada pemeriksaan sistem motorik didapatkan gerakan ekstremitas superior dan inferior

dextra maupun sinistra aktif, kekuatan otot sebesar tiga pada seluruh ekstremitas. Klonus dan atrofi tidak ditemukan. Refleks fisiologis baik biceps, triceps, patella, dan achilles tidak ada kelainan. Refleks patologis negatif.

Pada pemeriksaan sensibilitas terdapat gangguan eksteroseptif dan proprioseptif, dimana terdapat hypoestesia rasa raba, nyeri, suhu panas, dan suhu tinggisinggi vertebrae cervical 4. Terdapat juga gangguan pada rasa sikap, rasa gerak, getar, dan nyeri dalam. Pada pemeriksaan laboratorium didapatkan hemoglobin 14,3 gr/dL, leukosit 8.290/ $\mu$ L, trombosit 279.000/ $\mu$ L, gula darah sewaktu 82 mg/dL, ureum 19 mg/dL, kreatinin 0.90 mg/dL.

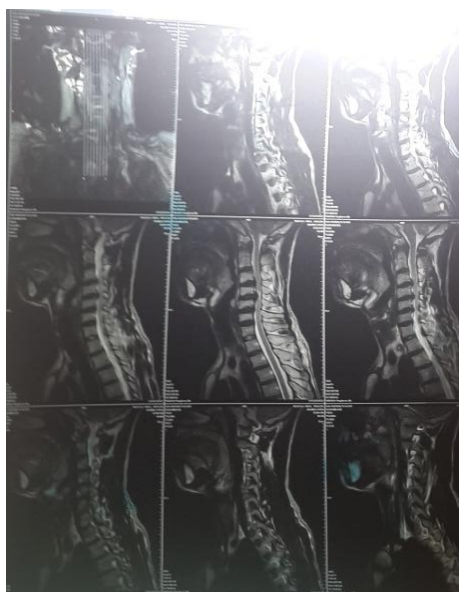
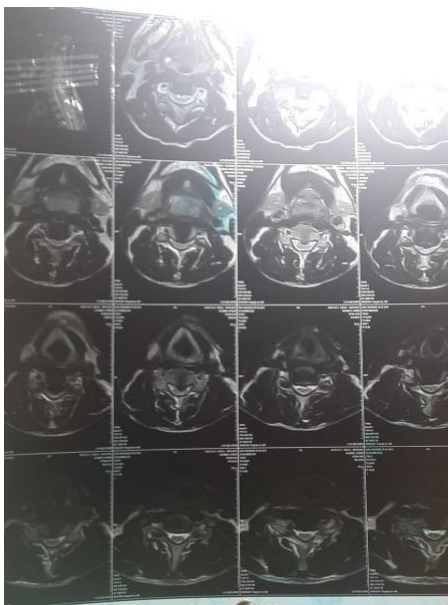
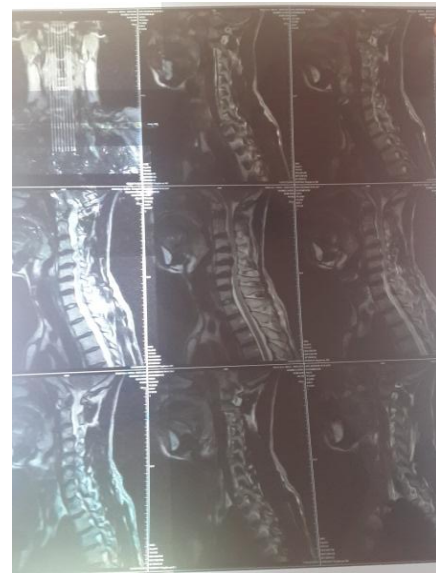
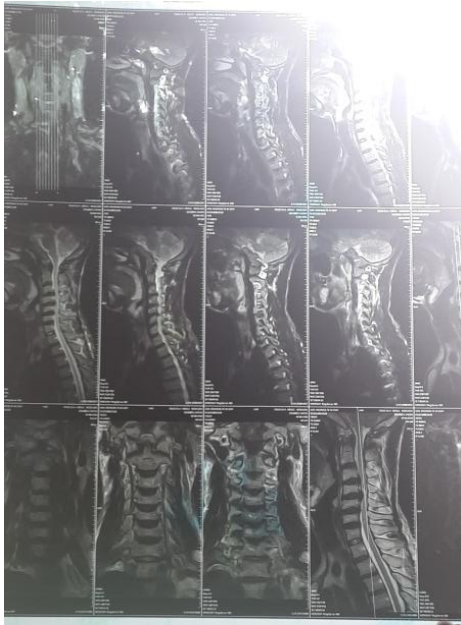Pada pemeriksaan rontgen vertebra torakal posisi AP dan lateral didapatkan bahwa foto thoracal dalam batas normal. Setelah itu dilakukan pemeriksaan MRI dan didapatkan hasil berupa mielopati setinggi diskus intervertebralis servikal 4-5, *protruded disc* tampak pada intervertebralis servikal 4-5 disertai herniasi nukleus pulposus ke arah posterior difus yang menekan saccus thecalis anterior dan radiks spinalis bilateral serta menyebabkan stenosis canalis spinalis di daerah tersebut, dan disc buldging tampak pada intervertebralis servikal 3-4 dengan peregangan ligamentum annulare yang masih baik.

Pasien ditatalaksana dengan penatalaksanaan non-medikamentosa, medikamentosa, dan rehabilitatif. Pada penatalaksanaan non-medikamentosa dilakukan tirah baring dan dipasang *cervical collar*. Penatalaksanaan medikamentosa yaitu diberikan anti-inflamasi non-steroid yaitu Natrium diclofenac (2x50mg). Penatalaksanaan rehabilitatif dilakukan fisioterapi.





**Gambar 1. Foto roentgen vertebrae thoracal pasien**



### **Pembahasan**

Mielopati merupakan suatu kondisi patologis yang menyebabkan disfungsi atau gangguan pada medulla spinalis. Penyebab dari mielopati servikal adalah adanya kompresi pada medulla spinalis. Diameter normal pada kanalis servikalis berkisar antara 17 mm hingga 18 mm. Apabila diameter medulla spinalis berada di bawah 12 mm hingga 14 mm, maka bisa disebut sebagai stenosis dan akan menyebabkan gejala mielopatik. Diameter dari medulla spinalis servikal adalah 10mm.<sup>1,2</sup>

Etiologi dari mielopati adalah karena herniasi diskus vertebralis, kongenital, spondylosis, mielopati post traumatik, dan karena tumor. Manifestasi klinis dari mielopati ada beragam dan kebanyakan diantaranya adalah tidak spesifik. Hal penting yang perlu diingat adalah walaupun mielopati servikal adalah suatu kelainan pada servikal, tapi dapat juga bermanifestasi klinis pada bagian bawahnya juga. Manifestasi klinis umumnya adalah kehilangan keseimbangan dengan penurunan ketangkasan, kelemahan, baal, dan yang paling parah adalah paralisis.<sup>5</sup>

Radikulopati adalah suatu keadaan yang berhubungan dengan gangguan fungsi dan struktur radiks akibat proses patologis yang dapat mengenai satu atau lebih radiks saraf dengan pola gangguan yang bersifat dermatomal. Secara umum, manifestasi klinis radikulopati adalah adanya rasa nyeri berupa nyeri tajam yang menjalar yang mengikuti



pola dermatomal. Nyeri bersifat tajam dan diperhebat oleh gerakan, batuk, mengedan, atau bersin. Nyeri biasanya dideskripsikan seperti rasa tertusuk pisau. Rasa nyeri juga disertai dengan parestesia yang sesuai dengan dermatomnya, terutama pada bagian distal dermatomnya. Selain itu terdapat kehilangan atau berkurangnya sensorik (hipesthesia) di permukaan kulit dan kelemahan otot-otot sepanjang distribusi dermatom radiks yang bersangkutan.<sup>3</sup>

Herniasi nukleus berasal dari perubahan tempat dari nukleus pulposus di diskus intervertebralis sehingga terjadi penekanan langsung pada medulla spinalis. Herniasi pada diskus servikalis merupakan hasil dari adanya perubahan posisi pada nukleus pulposus pada diskus intervertebralis setinggi servikal, sehingga mengakibatkan kompresi dan inflamasi pada *nerve root cervical*.<sup>3</sup>

Berdasarkan hasilanamnesis didapatkan pasien laki-laki berusia 34 tahun dengan keluhan lemah pada kedua lengan dan tungkai sejak dua minggu SMRS. Dua minggu sebelumnya, pasien hanya mengeluhkan lemah pada lengan dan tungkai kiri saja, mulai dari bahu belakang hingga ujung jari tangan dan juga ujung kaki. Satu minggu kemudian keluhan yang sama terjadi juga pada lengan dan tungkai kanan, sehingga pasien merasa sulit untuk beraktivitas. Selain itu, pasien merasakan kedua lengan dan kakinya kaku, dan merasakan kesemutan pada lengan bawah dan bagian bawah tulang rusuk hingga ujung kaki. Keluhan juga semakin berat apabila pasien batuk atau mengejan. Setelah  $\pm 1$  hari SMRS, pasien mengeluh keluhan semakin bertambah dan  $\pm 3$  jam SMRS, pasien tidak bisa berjalan dan selalu terjatuh apabila mencoba berjalan.

Selain itu, didapatkan bahwa pasien merupakan seorang kuli bangunan yang bekerja mengangkat beban hingga 50 kg setiap hari selama delapan tahun, dimana terdapat adanya kecurigaan pada herniasi nukleus pulposus karena adanya trauma fleksi. Herniasi pada diskus servikal merupakan suatu kondisi disebabkan karena adanya trauma fleksi yang berkepanjangan.<sup>5,6</sup>

Pada pemeriksaan fisik didapatkan status neurologis bahwa tidak ada kelainan pada nervus kranialis. Pada pemeriksaan sistem motorik didapatkan gerakan ekstremitas superior dan inferior dextra

maupun sinistra aktif, kekuatan otot sebesar 3 pada seluruh ekstremitas. Klonus dan atrofi tidak ditemukan. Refleks fisiologis baik biceps, triceps, patella, dan achilles tidak ada kelainan. Refleks patologis negatif. Pada pemeriksaan sensibilitas terdapat gangguan eksteroseptif dan proprioseptif, dimana terdapat hipesthesia rasa raba, nyeri, suhu panas, dan suhu tinggi setinggi vertebrae cervical 4. Terdapat juga gangguan pada rasa sikap, rasa gerak, getar, dan nyeri dalam.

Pada mielopati, pemeriksaan fisik biasanya didapatkan dominansi pada gejala *upper motor neuron*, yaitu ketidakseimbangan, hipertonus, hiperrefleks, kelemahan yang lebih parah pada ekstremitas superior, dan refleks babinski dan hoffman tromer yang positif.<sup>7</sup>

Pada radikulopati, gejala berdasarkan dermatom, lesi pada cervical ditandai dengan nyeri bahu, area pektoralis dan medial aksila, posterolateral lengan atas, siku, dorsal lengan bawah, jari ke-2 dan ke-3, atau seluruh jari. Lesi ini dapat mengakibatkan parestesia jari kedua, ketiga dan juga jari pertama, atrofi dan kelemahan otot trisepts, ekstensor tangan, dan otot pektoralis. Pada pasien, gejala myelopathynya tidak begitu mencolok.<sup>4,7</sup>

Klasifikasi dari mielopati ditentukan dengan beberapa skor penilaian. Diantaranya ada *European Myelopathy Score*, *The Nurick Classification*, dan *Ranawat Classification*. Pada pasien didapatkan hasil Grade 3 dengan skor 7, dengan uraian berupa; pasien tidak dapat berjalan (1), pasien tidak memiliki gangguan BAB dan BAK (3), pasien tidak dapat memegang benda dan menggunakannya (1), pasien harus dibantu ketika berpakaian (1), dan pasien merasa nyeri (1). Pada skor Nurick, pasien memiliki skor berupa grade V dimana pasien tidak bisa berjalan sehingga hanya bisa terbaring di bed saja. Ranawat skor digunakan pada pasien dengan reumatoid mielopati atau digunakan untuk evaluasi setelah operasi.<sup>8</sup>

Pada pemeriksaan laboratorium didapatkan hemoglobin 14,3 gr/dL, leukosit 8,290/ $\mu$ L, trombosit 279.000/ $\mu$ L, gula darah sewaktu 82 mg/dL, ureum 19 mg/dL, kreatinin 0,90 mg/dL. Pada pemeriksaan rontgen vertebrae thoracal posisi AP dan lateral didapatkan bahwa foto thoracal dalam batas normal. Setelah itu dilakukan pemeriksaan MRI dan didapatkan hasil berupa mielopati setinggi discus intervertebralis servikal 4-5,



protruded disc tampak pada intervertebralis servikal 4-5 disertai herniasi nucleus pulposus ke arah posterior difus yang menekan saccus thecalis anterior dan radiks spinalis bilateral serta menyebabkan stenosis canalis spinalis di daerah tersebut, dan disc bulging tampak pada intervertebralis cervical 3-4 dengan peregangan ligamentum annulare yang masih baik.

Pada myeloradikulopati, terdapat beberapa cara imaging yang dapat digunakan untuk mendiagnosis myelopathy yang dapat membantu rencana terapi. Imaging biasanya dilakukan secara kombinasi untuk menentukan kelainan pada medulla spinalis, diantaranya adalah x-ray, MRI, dan CT-Scan.<sup>1</sup>

Foto X-Ray merupakan pemeriksaan penunjang yang dipilih di awal. Pemeriksaan dilakukan pada posisi anteroposterior dan lateral. Biasanya akan terlihat adanya spondilolisthesis dan osteophytes. Pada pasien, dilakukan pemeriksaan penunjang foto rontgen thoracal karena saat itu pasien mengaku hanya mengeluhkan kelemahan pada tungkai saat berobat di poliklinik. Namun ternyata saat dianamnesis lebih lanjut, pasien ternyata juga mengeluhkan kelemahan pada lengannya.<sup>1</sup>

Pemeriksaan MRI merupakan pemeriksaan penunjang yang utama untuk mendeteksi kelainan diskus intervertebra. MRI selain dapat mengidentifikasi kompresi medulla spinalis dan radiks saraf, juga dapat digunakan untuk mengetahui beratnya perubahan degeneratif pada diskus intervertebra. Pemeriksaan MRI menampilkan gambaran tiga dimensi dari medulla spinalis dan dapat mengetahui apakah ada kompresi atau tidak.<sup>1,9</sup>

Pasien ditatalaksana dengan penatalaksanaan non-medikamentosa, medikamentosa, dan rehabilitatif. Pada penatalaksanaan non-medikamentosa dilakukan tirah baring dan dipasang *cervical collar*. Penatalaksanaan medikamentosa yaitu diberikan anti-inflamasi non-steroid yaitu Natrium diclofenac (2x50mg). Penatalaksanaan rehabilitatif dilakukan fisioterapi. Pada pasien, baru bisa diputuskan terapi operatif dapat dilakukan atau tidak melalui evaluasi pengobatan setelah tiga bulan.

Untuk prostrusi diskus pada cervical, terapi utama yang dilakukan adalah berupa

managemen konservatif dengan pengurangan aktivitas fisik dengan penggunaan soft cervical collar, fisioterapi, dan antiinflamasi serta analgetik. Kebanyakan dari pasien mengalami perbaikan, walau masih terdapat adanya defisit motorik. Terapi sebaiknya diarahkan pada pengurangan rasa nyeri dan inflamasi. Pengurangan rasa nyeri dapat dilakukan dengan pemberian NSAID dan dapat juga dilakukan traksi baik manual ataupun mekanik.<sup>6</sup>

Manajemen secara konservatif masih digunakan pada banyak kasus. Cervical collar dan bantal cervical dapat digunakan untuk mempertahankan leher pada posisi netral dan membatasi posisi kepala yang dapat menyempitkan neural foramen. Pasien dengan fase awal dari radikulopati cervical, dapat menggunakan semi-hard *cervical collar* selama 3 hingga 6 minggu atau fisioterapi selama enam minggu.

Terapi operatif dilakukan apabila terapi konservatif sudah dilakukan selama tiga bulan namun masih belum ada perbaikan, dapat kelemahan yang progresif adanya tanda klinis atau radiologis dari onset baru myelopathy dan adanya rasa nyeri yang terus menerus walaupun sudah diberi terapi yang adekuat.<sup>6,10</sup>

### Simpulan

Mielopati servikal adalah suatu kondisi yang disebabkan karena penyempitan pada canalis spinalis yang dapat menyebabkan disfungsi medulla spinalis. Sedangkan radikulopati adalah suatu keadaan yang berhubungan dengan gangguan fungsi dan struktur radiks akibat proses patologis yang dapat mengenai satu atau lebih radiks saraf dengan pola gangguan yang bersifat dermatomal.

Terapi awal pada mielopati adalah dengan terapi konservatif saja selama tiga bulan. Bila pengobatan adekuat sudah dilakukan tetapi masih ada keluhan, maka dapat direncanakan terapi operatif.

### Daftar Pustaka

1. Klezl Z, Coughlin TA. Focus on cervical myelopathy. British Editorial Society of Bone and Joint Surgery; 2012.
2. Sanchez G, Anamaria, Garcia posada, et al. Diagnostic approach to myelopathies. INIS Repository. 2011;22(3):1-21.



3. Daroff, jankovic, Mazziotta, Pomeroy.
4. Volume ke-2. Edisi ke-7. United states: Elsevier; 2012.
5. Yeung JT, John IJ, Aftab SK. Cervical disc herniation presenting with neck pain and contralateral symptoms: a case report. *J Med Case Rep.* 2012; 6:166.
6. Schmalstieg William F, Brian GW. Approach to acute or subacute myelopathy. Department of Neurology: Mayo Clinic College of Medicine. 2010; 75:S2-S8.
7. Hassan HA. Cervical spondylosis [internet]. Suez Canal University: Center of Research and Development in Medical Education and Health Services Suez Canal University Hospital; 2016 [disitasi tanggal 23 Agustus 2016]. Tersedia dari :  
  
Bradley's neurology in clinical practice. <http://emedicine.medscape.com/article/306036-overview>
8. Ross D Michael. Cervical cord compressive myelopathy in a man with a primary complaint of knee pain. *J Spinal Cord Med.* 2010; 33(4):431-4.
9. Vitzthum H and Dalitz K. Analysis of five specific scores for cervical spondylogenic myelopathy. *European Spine Journal.* 2007; 16(12):2096-103.
10. RopperAllan H, Martin AS, Joshua PK. Adam and victor's principles of neurology. Edisi ke-10. United states: McGraw Hill Company; 2014.
11. Lin EL, Lieu V, Halevi L, Shamie AN, Wang JC. Cervical epidural Steroid Injections for symptomatic disc herniations. *J Spinal Disord Tech.* 2006;19(3):183-6.