

## Diagnosis dan Tatalaksana Akalasia Pada Anak

I Gede Sugiana Karaeng<sup>1</sup> Roro Rukmi Windi P<sup>2</sup>

<sup>1</sup> Mahasiswa Fakultas Kedokteran, Universitas Lampung

<sup>2</sup>Bagian Ilmu Kedokteran Anaka, Fakultas Kedokteran, Universitas Lampung

### Abstrak

Akalasia adalah kelainan motilitas neurogenik neurofagus yang jarang terjadi, 0,11 kasus per 100.000 anak. Perubahan pada jumlah dan morfologi ganglion di pleksus mienterika dapat diidentifikasi pada tingkat LES (*Lower Esophageal Sphincter*). Beberapa peneliti telah menunjukkan penurunan imunoreaktivitas vasoaktif peptida (IVP) di serabut saraf. Pada bagian pediatrik, sebagian besar akalasia dilaporkan selama masa remaja, lebih sering pada anak laki-laki. Kombinasi masalah yaitu (aperistalsis, hipertensi LES, dan kurangnya relaksasi LES) mengakibatkan pasien yang mengalami gejala disfagia progresif, penurunan berat badan, dan regurgitasi. Rontgen dada seorang anak dengan akalasia dapat menunjukkan esofagus yang melebar dan *air-fluid level*. Pada penggunaan barium walet akan menunjukkan esofagus yang berliku dan melebar, kadang-kadang menyempit di cardia seperti paruh burung (*bird's beak*). Diagnosis dikonfirmasi oleh manometri esofagus. Pemeriksaan endoskopi esofagus sangat penting untuk menyingkirkan striktur. Modalitas pengobatan telah berkembang selama beberapa dekade terakhir dari dilatasi balon dan injeksi toksin botulinum ke *myotomy* Heller laparoskopi dan *myotomy* endoskopi. Sebagian besar data tentang manajemen akalasia diekstrapolasi untuk anak-anak dari pengalaman orang dewasa. Artikel ini menjelaskan pemahaman tentang patogenesis dan membahas teknik terapi yang lebih baru serta kontroversi dalam manajemen.

**Kata Kunci:** Akalasia, anak, diagnosis, tatalaksana

## Diagnosis and Management of Achalasia in Children

### Abstract

Achalasia is a rare neurogenic motility disorder, occurring in around 0.11 cases per in 100,000 children. Changes morphology of the ganglion in the myenteric plexus can be identified at the LES (*Lower Esophageal Sphincter*) level. Some researchers have shown a decrease in vasoactive peptide (IVP) immunoreactivity in nerve fibers. In the pediatric, most achalasia was reported during adolescence, more often in boys. The combination of problems named (aperistaltic, LES hypertension, and lack of LES relaxation) results in patients experiencing symptoms of progressive dysphagia, weight loss, and regurgitation. A chest x-ray of a child with achalasia may show a dilated esophagus and air-fluid level. The use of barium swallow will show the esophagus is winding and wide, yet sometimes narrow on the cardia part like a bird's beak. Diagnosis is confirmed by esophageal manometry. Esophageal endoscopic examination is very important to get rid of stricture. Treatment modalities have developed over the past few decades from balloon dilatation and injection of botulinum toxin to laparoscopic Heller myotomy and endoscopic myotomy. Most data on achalasia management is extrapolated to children from adult experience. This article describes an understanding of pathogenesis and discusses newer therapeutic techniques and controversies in management.

**Keywords:** Achalasia, children, diagnosis, management

Koresponden: I Gede Sugiana Karaeng, alamat Jl Bumi Manti 1 Vila Mutiara Blok b Nomor 8 Bandarlampung, HP 082226852169, e-mail gedekaraeng@gmail.com

### Pendahuluan

Akalasia pertama kali dideskripsikan oleh Thomas Willis pada tahun 1679 dengan kasus kontraksi spastik kardial atau kardiopasme.<sup>1</sup> Willis menggambarkan penggunaan *whalebone* untuk dilatasi esofagus pada pasiennya dengan penyakit ini selama beberapa tahun. Pada tahun 1927 Hurst menyadari akalasia adalah kelainan neuromuskuler yang terkait dengan tidak adanya relaksasi sfingter esofagus bagian bawah.<sup>2</sup>

Sekitar 5-10% dari semua kasus akalasia yang dilaporkan terjadi pada anak-anak.

Gangguan ini lebih sering terjadi pada anak laki-laki dan jarang terjadi pada anak-anak prasekolah dengan laporan hanya 6% dari kasus yang dilaporkan selama masa bayi.<sup>3,4</sup>

Akalasia kardiaka esofagus adalah kondisi yang tidak biasa pada anak-anak yang ditandai dengan tekanan pada istirahat yang tinggi di dalam sfingter esofagus bagian bawah (*lower esophageal sphincter* atau disingkat LES), kegagalan sfingter untuk relaksasi, dan gangguan motilitas esofagus.<sup>5</sup> Istilah akalasia dalam bahasa Yunani berarti kegagalan untuk rileks. Biasanya kelainan ini idiopatik dengan kelainan

teridentifikasi pada pleksus *Auerbach* korpus esofagus. Disfagia pada akalasia tidak berhubungan dengan inisiasi menelan tetapi pada kegagalan relaksasi sfingter esofagus bagian bawah. Dengan demikian, gambaran klinis akalasia dan komplikasinya tergantung pada pengosongan esofagus yang memiliki kelainan ini, baik durasi pengosongannya dan derajat dilatasi esofagus.<sup>6</sup>

Walaupun kondisi telah ditemukan lebih dari 300 tahun yang lalu, pengobatan yang ideal tetap menjadi kontroversial karena kelangkaannya pada anak-anak dan sebagian karena berbagai tatalaksana perawatan yang telah berkembang. Tatalaksana lebih lanjut oleh pengenalan teknik bedah minimal invasif untuk tatalaksana lanjut. Mengingat jarangnyanya kasus dalam kisaran usia anak, kondisi pada orang dewasa dapat menjadi pemahaman tentang kondisi ini, tetapi dengan upaya terapi yang efektif dan aman.<sup>7</sup>

## Isi

Akalasia merupakan ketidaknormalan fungsi dari otot ataupun saraf pada esofagus yang menyebabkan kesulitan menelan ataupun terkadang menyebabkan nyeri dada. Masalah yang mendasarinya adalah kelemahan bagian bawah esofagus dan kegagalan LES untuk membuka dan membuat kesulitan makanan untuk masuk ke gaster.<sup>5</sup>

Investigasi patologis menjelaskan terdapat kelainan pada ganglion pleksus *Auerbach* di esofagus pasien dengan akalasia. Mikroskop elektron memperlihatkan perubahan subseluler non-spesifik pada serabut saraf, termasuk inklusi nuklir dan sitoplasma, serta perubahan pada otot polos.<sup>6</sup>

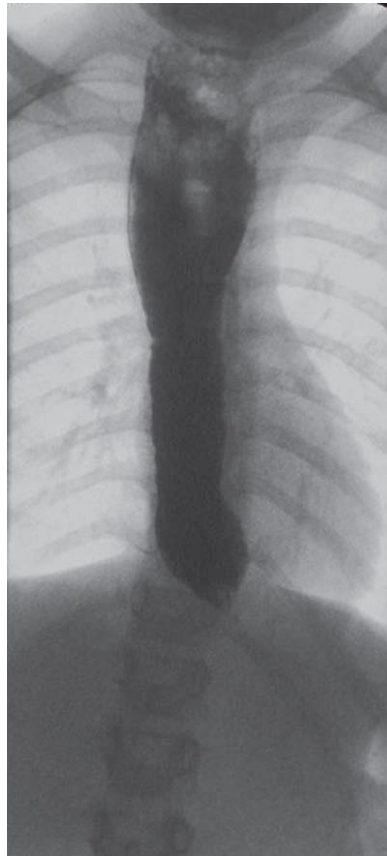
Penyebab akalasia tidak diketahui. Masalah utama kelainan ini adalah gangguan LES. Telah diidentifikasi tidak adanya mutasi kromosom yang mendasari penyakit ini. Namun, sindrom triple AAA (*akalasia, alacrima* dan adrenokortikalinsufisiensi) dikaitkan dengan mutasi pada lokus kromosom 12q13, menjadi kemungkinan penyebab akalasia.<sup>8</sup> Penyakit yang diturunkan secara genetic, hubungan dengan sindrom

Down dan atresia esofagus juga telah dilaporkan.<sup>6,9</sup>

Perubahan pada jumlah dan morfologi ganglion di pleksus mienterika dapat diidentifikasi pada tingkat LES. Beberapa peneliti telah menunjukkan penurunan imunoreaktivitas vasoaktif peptida (IVP) di serabut saraf. Fibrosis pada dinding otot polos dan infiltrat limfosit juga telah terlihat.<sup>10</sup> Secara fisiologis, LES tekanan tinggi dan kurangnya gerak peristaltik pada esofagus setara dengan berkurangnya kadar oksida nitrat seiring perkembangan penyakit dan hilangnya neuron-neuron yang mungkin terjadi, termasuk neuron eksitatori.<sup>11</sup>

Penyakit Chagas adalah bentuk akalasia yang dikaitkan dengan infeksi parasit *Trypanosoma cruzi*. Parasit ini merusak ganglia intramural esofagus.<sup>12</sup> Penyakit Chagas terbatas pada wilayah Amerika Selatan di mana tripanosomiasis endemik pada daerah tersebut dan tidak ada bukti yang mendukung teori agen infeksi untuk akalasia di wilayah lain di dunia. Sekarang perhatian peneliti difokuskan pada akalasia sebagai kelainan yang diperantarai imun dari miopati atau neuropati vagal.<sup>13</sup> Karena patogenesis akalasia masih belum jelas, penatalaksanaan didasarkan pada pembebasan gejala. Namun, ini dapat menghasilkan hasil yang tidak konsisten dan tidak memuaskan.<sup>14</sup>

Akalasia kardia sebagian besar merupakan penyakit pada orang dewasa. Akalasia diketahui terjadi secara genetik dan kadang-kadang terjadi pada masa bayi. Pada bagian pediatrik, sebagian besar akalasia dilaporkan selama masa remaja, lebih sering pada anak laki-laki (anak laki-laki: perempuan = 2: 1).<sup>6</sup> Gejala khas termasuk disfagia, muntah atau regurgitasi makanan, nyeri dada, dan penurunan berat badan atau kegagalan untuk berkembang. Gejala sering mendahului diagnosis pada 1-2 tahun. Remaja dengan akalasia biasanya menderita halitosis. Pada anak-anak, gejala pernapasan yang konsisten dengan aspirasi dapat terjadi.<sup>15</sup> Bronkiektasis juga telah dilaporkan pada anak-anak dengan aspirasi berulang terutama jika akalasia dikaitkan dengan sindrom Down.<sup>16</sup>



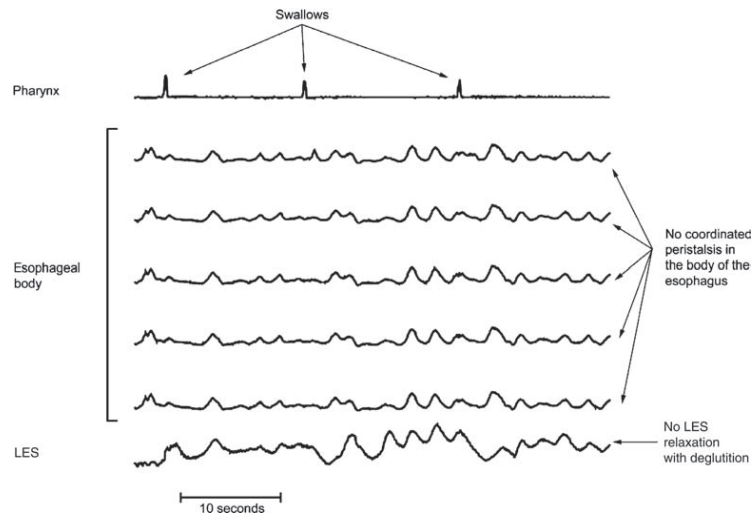
**Gambar 1.** Kontras menunjukkan "*bird peak appearance*" pada akalasia dengan dilatasi kerongkongan.<sup>17</sup>

Rontgen dada seorang anak dengan akalasia dapat menunjukkan esofagus yang melebar dan *air-fluid level*. Pada penggunaan barium walet akan menunjukkan esofagus yang berliku dan melebar, kadang-kadang menyempit di cardia seperti paruh burung (*bird'sbeak*) (Gambar 1).<sup>17</sup>Diagnosis dikonfirmasi oleh manometri esofagus. Temuan karakteristik pada manometri adalah (1) tekanan istirahat yang tinggi pada LES, (2) kegagalan LES untuk relaksasi saat menelan dan (3) pengurangan amplitudo gelombang peristaltik sepanjang esofagus (Gambar 2). Sebuah studi manometrik normal akan menunjukkan gelombang tekanan tinggi (dalam kisaran 80 mm Hg) bergerak turun ke tubuh esofagus setelah menelan dengan relaksasi lengkap dari LES.<sup>18,19</sup>

Kondisi lain seperti spasme difus esofagus (SDE) dan *vigorous* akalasia (VA)

dapat didiagnosis menggunakan manometri untuk melihat anak-anak dengan disfagia.<sup>20</sup> Dalam kedua kondisi ini, gelombang peristaltik amplitudo tinggi berulang terlihat di sepanjang esofagus. Sfingter bawah tidak mengendur pada SDE tetapi tidak sinkron dengan gelombang peristaltik. SDE lebih sering terjadi daripada VA dan diketahui sebagai prekursor akalasia. Pada VA sfingter esofagus bagian bawah menunjukkan *nonrelaxation* yang khas.<sup>21</sup>

Manometri esofagus sulit pada anak-anak, terutama anak kecil, karena diperlukan pengalaman klinisi dan kooperatif yang baik. Interpretasi temuan manometrik pada anak-anak juga sulit, sekali lagi karena diperlukan kooperatif yang baik untuk menemukan LES secara manometrik. Anak juga harus mengikuti saran klinisi contohnya menelan saat diinstruksikan.<sup>22</sup>



**Gambar 2. Studi manometrik menunjukkan fitur klasik akalasia dengan kegagalan relaksasi sfingter gastroesofageal dan peristaltik yang tidak terkoordinasi pada esofagus.<sup>19</sup>**

Pemeriksaan endoskopi esofagus sangat penting untuk menyingkirkan striktur. Temuan endoskopi, esofagus melebar yang diisi dengan puing-puing makanan namun tidak ada hambatan untuk dilewati endoskop melalui LES. Ini merupakan kondisi umum untuk menemukan bukti esofagitis peptik dalam hubungannya dengan akalasia.<sup>23,24</sup>

Tatalaksana pada akalasia dapat berupa pemberian obat-obatan dan pembedahan. Untuk pemberian terapi farmakologi pada akalasia dapat berupa *calcium channel blockers* dan obat anti kolinergik, dan ini umum digunakan pada orang dewasa namun pemberian ini juga sangat bermanfaat bagi anak-anak dengan akalasia. Efek samping sistemik sering terjadi dan sulit untuk ditoleransi ketika dosis ditingkatkan.<sup>24,25</sup>

Tatalaksana bedah pada akalasia. Tatalaksana bedah awal dari akalasia melibatkan *bougienage* biasa dengan cara dilatasi. Dilatasi digunakan untuk secara paksa memperbaiki mekanisme sfingter dan mengatasi obstruksi fungsional.<sup>26</sup> Dilatasi balon di bawah kendali fluoroskopi telah digunakan untuk mengobati akalasia. Dilatasi berulang selalu diperlukan. Penggunaan dua dilator secara bersamaan diperlukan untuk memperbaiki LES dan mungkin lebih efektif daripada dilator tunggal.<sup>27,28</sup>

Tingkat keberhasilan untuk dilatasi balon pada orang dewasa sudah baik. Risiko perforasi selama pelebaran balon dalam literatur dewasa dikutip pada 2-7%, dengan

tingkat kematian 1-2%. Prosedur ini lebih baik dibandingkan dengan kardiomiomiomi walaupun publikasi terbaru hasil jangka panjang pada orang dewasa memberikan tingkat remisi 10 tahun hanya 36%. Sebuah laporan baru-baru ini menyimpulkan bahwa intervensi berulang lebih mungkin diperlukan setelah dilatasi daripada kardiomiomiomi. Pembedahan *myotomy* adalah pengobatan pilihan untuk anak yang sehat.<sup>29</sup>

*Botulinum toxin* (BT) telah digunakan untuk mengobati akalasia pada orang dewasa dan, baru-baru ini pada anak-anak. Hal ini telah digunakan sebagai pengobatan tunggal meskipun beberapa penulis telah menggunakannya dalam kombinasi dengan dilatasi pneumatik. Data sekarang tersedia untuk menunjukkan bahwa injeksi BT adalah tatalaksana jangka pendek dengan manfaat yang tidak mungkin bertahan lebih dari enam bulan. Ini lebih rendah daripada dilatasi balon pada LES.<sup>30</sup> Selain itu, injeksi BT tidak lebih aman daripada miotomi laparoskopi. Penggunaan rutin injeksi BT untuk akalasia tidak lagi direkomendasikan kecuali dengan orang harapan hidup pendek, atau pasien tidak dapat dilakukan anestesi umum.<sup>31</sup>

Dampak dari perawatan endoskopik sebelumnya pada hasil kardiomiomiomi menjadi perdebatan. Ahli bedah berkomentar secara naluriah bahwa kardiomiomiomi lebih sederhana pada pasien yang belum pernah menjalani perawatan endoskopi sebelumnya. Hal ini dengan dukungan literatur pada orang

dewasa dengan tingkat perforasi 28% selama dilakukan prosedur *myotomy* pada kelompok pasien yang menjalani dilatasi balon sebelumnya, sedangkan perforasi tidak dilaporkan pada kelompok yang belum melakukan endoskopi (dilatasi balon) sebelumnya.<sup>32</sup>

Kardiomiomi untuk akalasia membutuhkan pembelahan LES. Miotomi yang memanjang dari dinding esofagus hingga ke kardia sepanjang 1-2 cm. Pendekatan transabdominal menjadi populer untuk dilakukan operasi ini, khususnya bila dikombinasikan dengan fundoplikasi. Selama dua dekade terakhir prosedur terbuka telah digantikan oleh kardiomiomi torakoskopi dan laparoskopi.<sup>33,34</sup>

Data mengenai hasil jangka panjang setelah kardiomiomi pada era laparoskopi sangat langka. Penelitian pada orang dewasa menunjukkan bahwa tidak terjadi disfagia diperoleh pada 75-85% pasien yang mengikuti miotomi laparoskopi.<sup>35</sup> Peningkatan gejala paling dapat diprediksi pada mereka yang memiliki tekanan LES pra operasi tinggi dan tekanan pasca operasi yang rendah, diperlukan tindak lanjut klinis yang cermat. Jika disfagia tidak membaik setelah kardiomiomi, maka pemeriksaan dengan kontras dan manometri harus diulang. Jika tekanan istirahat pada LES tetap tinggi, terindikasi dilakukannya miotomi ulang.<sup>36</sup>

### Rangkuman

Akalasia kardiaka esofagus adalah kondisi yang tidak biasa pada anak-anak yang ditandai dengan tekanan pada istirahat yang tinggi di dalam sfingter esofagus bagian bawah (LES), kegagalan sfingter untuk relaksasi, dan gangguan motilitas esofagus. Sekitar 5-10% dari semua kasus akalasia yang dilaporkan terjadi pada anak-anak. Gangguan ini lebih sering terjadi pada anak laki-laki dan jarang terjadi pada anak-anak prasekolah dengan laporan hanya 6% dari kasus yang dilaporkan selama masa bayi. Perubahan pada jumlah dan morfologi ganglion di plexus mienterika dapat diidentifikasi pada tingkat LES. Beberapa peneliti telah menunjukkan penurunan imunoreaktivitas vasoaktif peptida (IVP) di serabut saraf. Pada bagian pediatrik, sebagian besar akalasia dilaporkan selama

masa remaja, lebih sering pada anak laki-laki (anak laki-laki: perempuan = 2: 1). Gejala khas termasuk disfagia, muntah atau regurgitasi makanan, nyeri dada, dan penurunan berat badan atau kegagalan untuk berkembang. Gejala sering mendahului diagnosis pada 1-2 tahun. Rontgen dada seorang anak dengan akalasia dapat menunjukkan esofagus yang melebar dan *air-fluid level*. Pada penggunaan barium walet akan menunjukkan esofagus yang berliku dan melebar, kadang-kadang menyempit di cardia seperti paruh burung (*bird's beak*). Diagnosis dikonfirmasi oleh manometri esofagus. Pemeriksaan endoskopi esofagus sangat penting untuk menyingkirkan striktur. Tatalaksana pada akalasia dapat berupa pemberian obat-obatan dan pembedahan. Untuk pemberian terapi farmakologi pada akalasia dapat berupa *calcium channel blockers*, obat anti kolinergik dan *Botulinum toxin*. Tatalaksana bedah awal dari akalasia melibatkan dilatasi balon dan kardiomiomi.

### Simpulan

Diagnosis akalasia didasarkan pada gejala, pemeriksaan barium, endoskopi gastrointestinal atas yang fleksibel, dan manometri. Perawatan pilihan adalah miotomi laparoskopi dengan penambahan fundoplikasi anterior. Ini akan memberikan manfaat berkelanjutan pada disfagia pada sebagian besar anak-anak dengan akalasia.

### Daftar Pustaka

1. Chandrasoma PT. GERD: A New Understanding of Pathology, Pathophysiology, and Treatment. Los Angeles: Elsevier; 2017. 1–65.
2. Fisichella P, Jalilvand A, Lebenthal A. Diagnostic evaluation of achalasia: from the whalebone to the Chicago classification. *World J Surg*. 2015;39(7):1593–7.
3. Poornachand V, Kumarasamy K, Karamath S, Seenivasan V, Bavanandam S, Dheivamani N. Achalasia Cardia in a Young Infant. *Indian J Pediatr*. 2018;85(8):673–5.
4. Costello CL, Gellatly M, Daniel J, Justo RN, Weir K. Growth Restriction in Infants and

- Young Children with Congenital Heart Disease. *Congenit Heart Dis*. 2015;10(5):447–56.
5. Islam S. Achalasia. *Semin Pediatr Surg*. 2017;26(2):116–20.
  6. Pressman A, Behar J. Etiology and Pathogenesis of Idiopathic Achalasia. *J Clin Gastroenterol*. 2017;51(3):195–202.
  7. Lu Y, Xuxia W, Junjie X. Development and progress of pediatric achalasia. *Zhonghua Er Ke Za Zhi*. 2017;55(3):234–7.
  8. Shah SWH, Butt AK, Malik K, Alam A, Shahzad A, Khan AA. AAA Syndrome, Case Report of a Rare Disease. *Pak J Med Sci*. 2017;33(6):1512–6.
  9. Viegelmann G, Low Y, Sriram B, Chu HP. Achalasia and Down syndrome: a unique association not to be missed. *Singapore Med J*. 2014;55(7):107–8.
  10. Furuzawa-carballeda J, Torres-landa S, Valdovinos MÁ, Coss-adame E, Martín LA, Torres-villalobos G, et al. New insights into the pathophysiology of achalasia and implications for future treatment. *World J Gastroenterol*. 2016;22(35):7892–907.
  11. Errico FD, Goverse G, Dai Y, Wu W, Stakenborg M, Labeeuw E, et al. Estrogen receptor  $\beta$  controls proliferation of enteric glia and differentiation of neurons in the myenteric plexus after damage. *Proc Natl Acad Sci USA*. 2018;115(22):2–7.
  12. Pavia P, Rodr E, Lasso P, Orozco LA, Cuellar A, Puerta J, et al. Trypanosoma cruzi Detection in Colombian Patients with a Diagnosis of Esophageal Achalasia. *Am J Trop Med Hyg*. 2018;98(3):717–23.
  13. Stanaway J, Roth G. The burden of Chagas disease: estimates and challenges. *Glob Hear*. 2015;10(3):139–44.
  14. Martins P, Nascimento R, de Souza LA, Martinelli P, D'Ávila RD. Neuroimmunopathology of Trypanosoma cruzi-induced megaesophagus: Is there a role for mast cell proteases? *Hum Immunol*. 2014;75(4):302–5.
  15. van Lennep M, van Wijk M, Omari T, Salvatore S, Benninga M, Singendonk M. Clinical Management of Pediatric Achalasia: A Survey of Current Practice. *J Pediatr Gastroenterol Nutr*. 2018;1:1–10.
  16. Ledoyen A, Bresson V, Deneux I, Reynaud R, Retornaz K, Bosdure E, et al. Bronchiectasis revealing triple A syndrome. *Arch Pediatr*. 2015;22(7):746–9.
  17. Abud TG, Abud LG, Vilar VS, Szejnfeld D, Reibscheid S. Radiological findings in megaesophagus secondary to Chagas disease: chest X-ray and esophagogram. *Radiol Bras*. 2016;49(6):358–62.
  18. Menezes M, Andolfi C, Herbella F, Patti M. High-resolution manometry findings in patients with achalasia and massive dilated megaesophagus. *Dis Esophagus*. 2017;30(5):1–4.
  19. Sakai M, Saito H, Kuriyama K, Yoshida T, Kumakura Y, Hara K, et al. High-resolution Manometry for Esophageal Motility Disorders. *Kyobu Geka*. 2018;71(10):894–9.
  20. Calzada DP, Llorente M, Gutiérrez G. Vigorous achalasia. *Med Clin*. 2018;150(3):124.
  21. Singendonk M, Smits M, Heijting I, van Wijk M, Nurko S, Rosen R. Inter- and intrarater reliability of the Chicago Classification in pediatric high-resolution esophageal manometry recordings. *Neurogastroenterol Motil*. 2015;27(2):269–76.
  22. Vardar R, Keskin M. Indications of 24-h esophageal pH monitoring, capsule pH monitoring, combined pH monitoring with multichannel impedance, esophageal manometry, radiology and scintigraphy in gastroesophageal reflux disease? *Turk J Gastroenterol*. 2017;28(Suppl 1):S16–21.
  23. Posten S, Adamiak T, Jensen M. Pediatric Eosinophilic Esophagitis. *South Dakota Med*. 2018;71(8):362–6.
  24. Zaninotto G, Bennett C, Boeckxstaens G, Costantini M, Ferguson MK, Pandolfino JE, et al. The 2018 ISDE achalasia guidelines. *Dis Esophagus*. 2018;31:1–29.
  25. Ihara E, Muta K, Fukaura K, Nakamura K. Diagnosis and Treatment Strategy of Achalasia Subtypes and Esophagogastric Junction Outflow Obstruction Based on High-Resolution Manometry. *Digestion*. 2017;95(1):29–35.
  26. Gupta SJ, Gaikwad NR, Samarth AR.

- Pneumatic Balloon Dilatation for Achalasia Cardia : Outcome, Complications, Success, and Long-term. *Euroasian J Hepatogastroenterol.* 2017;7(2):138–41.
27. van Lennep M, van Wijk M, Omari T, Benninga M, Singendonk M. Clinical management of pediatric achalasia. *Expert Rev Gastroenterol Hepatol.* 2018;12(4):391–404.
28. Caldaro T, Familiari P, Romeo E, Gigante G. Treatment of esophageal achalasia in children: Today and tomorrow. *J Pediatr Surg.* 2015;50(5):726–30.
29. Kotilea K, Mahler T, Bontems P, Devière J, Louis H. Management of esophageal motility disorders in children : a review. *Acta Gastroenterol Belg.* 2018;81(2):295–304.
30. Sterling J, Schey R, Malik Z. The Role of Botulinum Toxin Injections for Esophageal Motility Disorders. *Curr Treat Options Gastroenterol.* 2018;16(4):528–40.
31. Vaezi M, Felix V, Penagini R. Achalasia: from diagnosis to management. *Ann N Y Acad Sci.* 2016;1381(1):34–44.
32. van Hoeij F, Tack J, Pandolfino J. Complications of botulinum toxin injections for treatment of esophageal motility disorders. *Dis Esophagus.* 2017;30(3):1–5.
33. Pacilli M, Davenport M. Results of Laparoscopic Heller’s Myotomy for Achalasia in Children: A Systematic Review of the Literature. *J Laparoendosc Adv Surg Tech A.* 2017;27(1):82–90.
34. Khashab MA, Kumbhari V, Tieu AH. Peroral Endoscopic Myotomy Achieves Similar Clinical Response but Incurs Lesser Charges Compared to Robotic Heller Myotomy. *Saudi J Gastroenterol.* 2017;23(2):91–6.
35. Saliakellis E, Thapar N, Roebuck D, Cristofori F. Long-term outcomes of Heller’s myotomy and balloon dilatation in childhood achalasi. *Eur J Pediatr.* 2017;176(7):899–907.
36. Salvador R, Savarino E, Pesenti E. Effects of laparoscopic myotomy on the esophageal motility pattern of esophageal achalasia as measured by high-resolution manometry. *Surg Endosc.* 2017;31(9):3510–8.